
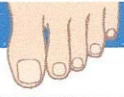


### 3.2 | VOET- EN NAGELSCREENING

(Vermoedelijke) Nagelaandoeningen



Rechtersvoet teen:

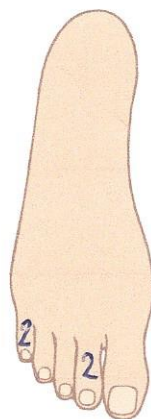


Linkervoet teen:

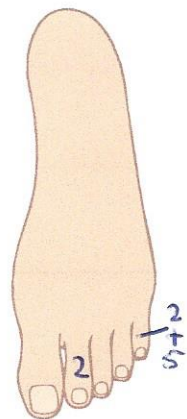
	RT5	RT4	RT3	RT2	RT1	LT1	LT2	LT3	LT4	LT5
Blauwe nagel										
Schimmel/hoornnagel				X	X					
Psoriasisnagel										
Gespleten nagel										
Lepeltjes nagel										
Ingroeiende nagel						X				
Ramshoornnagel										
Hyperkeratosis subungualis										
Andere afwijking:										

### 3.3 | TYPE HUIDAANDOENINGEN (schrijf de nummers in de tekening op de desbetreffende plaatsen)

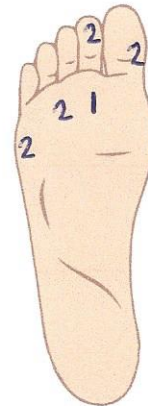
1. Grote eeltplek
2. Kleine eeltplek
3. Eeltrand
4. Eeltrand met kloven
5. Likdoorn
6. Weke likdoorn
7. (Neuro) vasculaire likdoorn
8. Zaadlikdoorn
9. Wrat
10. Blaar
11. Wond
12. Andere afwijking:



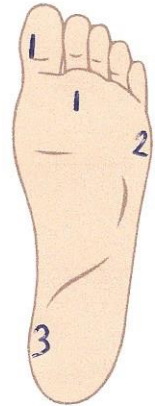
Rechtersvoet



Linkervoet



Rechtersvoet



Linkervoet